Zur Kasuistik der Sanduhrmagen.

INAUGURAL-DISSERTATION

ZUR

ERLANGUNG DER DOKTORWÜRDE

DER

HOHEN MEDIZINISCHEN FAKULTÄT

AN DER

FRIEDRICH-WILHELMS-UNIVERSITÄT
ZU BERLIN

vorgelegt von

Ernst Caro
aus St. Petersburg (Russland).

Tag der Promotion: 21. März 1914.

Hermann Blanke's Buchdruckerei, Berlin C. 54,
Kleine Rosenthalerstr. 9.

Gedruckt mit Genehmigung der medizinischen Fakultät der Universität Berlin.

Referent: Geh. Rat Prof. Dr. His.

Zur Kasuistik der Sanduhrmagen.

Bis vor wenigen Jahren war die Diagnose „Sanduhrmagen“ nur wenig bekannt und eine äusserst schwierige; so gab noch vor etwa 9 Jahren (1905) Kuckro an, dass von 130 Sanduhrmagen nur 16 erkannt wurden, und selbst v. Eiselsberg stellte bei 8 Fällen nur 2 mal die richtige Diagnose „Sanduhrmagen“. Die bekannten Krankheiten des Magens bezogen sich vor allem auf Motilitätsstörungen, auf sekretorische Anomalien, wie Anacidität, Hyperacidität u. a. mehr, Tumoren, Ulcera, die mit Hilfe chemischer Reagentien, Probefrühstücken, Aushebern diagnostiziert wurden; oder es wurde mit Hilfe feiner chemischer Untersuchungen Blut im Mageninhalt nachgewiesen als Frühsymptom von destruktiven Vorgängen in der Magenwand, wie wir sie beim Carcenoma ventriculi finden, oder anderen Ulcerationen. Auch über Lageveränderungen des Magens konnte man sich schon einigermassen orientieren mittels Aufblähung mit Luft oder Kohlensäure und ähnlichen Mitteln und daran anschliessende Perkussion. Auf diese Weise lässt sich eine auffallende Veränderung der Magenperipherie leicht feststellen, so z. B. die Magenerweiterung, bei der die grosse Curvatur sich deutlich unterhalb des Nabels abzeichnet. Auch zur Diagnose eines deutlichen und ganz typischen Sanduhrmagens kann man die Methode der Aufblähung verwenden: In diesen typischen Fällen tritt an der Stelle der Sanduhrenge eine dem Auge sichtbare Furche auf. Wölffler beschreibt als Charakteristik, dass bei der Magenspülung

nach scheinbar völliger Reinwaschung plötzlich wieder Trübung des Spülwassers aufträte. Auch hält er seine Beobachtung zur Diagnosestellung für wichtig, dass zuweilen von einer Wassermenge, die abgemessen eingeführt wird, nur ein kleiner Teil wieder zum Vorschein kommt.

Bonveret hält eine Insufflation des Magens für die Diagnose „Sanduhrmagen" als entscheidend. Decker weist auf das Geräusch hin, das die durchgepresste Luft bei Druck auf die eine Magenhälfte verursacht. Budinger hebt die Wichtigkeit des Rieselsymptoms hervor: Wenn man eine Hand auf die Gegend der Striktur legt und mit der anderen Hand auf die Flüssigkeit enthaltenden kardialen Magenteil drückt, so fühlte man deutlich, wie die Flüssigkeit in den anderen Teil rieselt.

Von Jaworski und Ewald wird zum Nachweise des Sanduhrmagens die Gastrodiaphanie empfohlen.

Gewiss können diese angeführten Untersuchungsmethoden in einer grösseren Zahl von Fällen die Stellung der Diagnose ermöglichen; so heisst es, dass Maynihan von 16 Sanduhrmagen 14 vor der Operation diagnostizieren konnte, während er früher bei geringerer Uebung unter 7 Fällen nur 1 erkannte. So einfach auch diese Methoden erscheinen mögen, so ist doch ihre Anwendung nicht in allen Fällen möglich; besonders wird die Aufblähung des Magens vor allem bei den nicht seltenen Fällen, wo gleichzeitig ein ulcus penetrans vorhanden ist, kontraindiziert sein, und ebenso steht es dann auch mit dem Nachweis feinerer Veränderungen und von Störungen geringen Grades, der unter Umständen von der allergrössten Wichtigkeit ist. Vor allen Dingen kann bei der Differentialdiagnose zwischen Carcinom und chronischem Magenkatarrh eine vielleicht unbedeutende, aber rasch zunehmende Motilitätsstörung bekanntlich ein Ausschlag gebendes Symptom für die Diagnose sein, und

zwar auch in den Fällen, in denen der Tumor nicht am Pylorus gelegen ist.

Ein ganz wesentlicher Fortschritt ist nun gewesen, als man lernte, das Röntgenverfahren in den Dienst der Magendiagnostik zu stellen. Die ersten grundlegenden Arbeiten stammen von Rieder; jedoch hat die Röntgenuntersuchung des Magens seit ihm mehrfache Förderung erfahren; besonders haben sich um die Ausbildung und Vervollkommnung der Methode Holzknecht und seine Schüler verdient gemacht. In einer Reihe von Abhandlungen haben sie sehr wertvolle Aufschlüsse über den gesunden und kranken Magen erbracht; von sonstigen Mitteilungen seien erwähnt: Hoffmann, Treplin, Wiesinger, Jollasse, Grödel u. a. mehr.

Aus all' den vorliegenden Arbeiten lässt sich ersehen, dass die Methode der Röntgenuntersuchung nicht nur bei manchen Magenkrankheiten die anderen Untersuchungsmethoden ergänzen kann, sondern dass sie diesen unter Umständen sogar überlegen ist, so dass wir nicht selten eine Sicherheit der Diagnosestellung erreichen, wie wir das „vordem in vivo nur durch die Laparotomie konnten". Wie bekannt, gibt uns diese Methode Aufschluss über Form, Lage und Grösse des normalen Magens, demgemäss lässt sie uns auch seine Abweichungen davon erkennen. Aber auch über die Funktion des Magens in physiologischer und pathologischer Hinsicht können wir uns orientieren; dies ist in erster Linie und hauptsächlich der Fall in Bezug auf die motorische Funktion. Doch können wir auch, wie aus den Versuchen von Schwarz hervorgeht, die verdauende Kraft des Magens prüfen und, wenn auch nur bis zu einem gewissen Grade, über den Chemismus des Magens Aufschluss erhalten. In welcher Weise das von ausserordentlicher Bedeutung bei Stellung der Differentialdiagnose ist, habe ich schon vorher erwähnt. Durch die Einführung des

Röntgenverfahrens in die Magendiagnostik ist die Diagnose des Sanduhrmagens eine wesentlich leichtere und sichere geworden.

Am radiologischen Bilde eines Sanduhrmagens finden wir eine Teilung des Magenschattens in 2 Hälften, die durch einen schmalen Kanal verbunden sind. Ein derartiges Bild berechtigt aber erst dann zur Annahme eines wirklichen Sanduhrmagens, wenn wir, wie wir später sehen werden, bei Wiederholung der Durchleuchtung stets das gleiche Bild zu Gesicht bekommee oder wenn meist leicht zu erklärende Prozesse, durch die eine ähnliche Form bedingt werden kann, ausgeschlossen werden können. So kann eine Täuschung zunächst durch den Druck geblähter Darmschlingen auf die Magenwand erzeugt werden; ausserordentlich häufig täuschen abnorm tiefe peristaltische Einziehungen ein ähnliches Bild vor; ihre schnelle Aenderung lässt sie meist leicht richtig deuten. Sehr schwierig kann sich dagegen die Unterscheidung des echten von dem sogenannten spastischen Sanduhrmagen gestalten. Besonders die Untersuchungen Rieders, Haudeks, Stierlins und Härtels haben gezeigt, dass lokale Magenspasmen häufig auf dem Boden eines Ulcus beobachtet werden und für dessen Nachweis grosse Bedeutung haben. Als Kennzeichen für diese spastische Form gilt vor allem die schnelle Füllung des zweiten Sackes bereits während der Mahlzeit, besonders aber auch die rasche Entleerung des ersten Sackes, ferner die Inkonstanz des Stenoselumens, dann soll bei ihnen die Form der meist an der grossen Curvatur sitzenden Einschnürung mit der fortschreitenden Verdauung wechseln und, wie Rieder angibt, eine Gabe von Atropin den Spasmus beseitigen.

Dass schon der normale, beschwerdefreie Magen nach Grösse, Form und Lage variiert, ist zu wiederholten Malen bereits festgestellt Vor der Einführung der Röntgenuntersuchung in die Magendia-

gnostik war man über Form, Ausdehnung und Lage des normalen Magens am Lebenden nur unvollkommen unterrichtet. Allerdings haben die Chirurgen, die viele Magenoperationen vornahmen, auch früher schon der Auffassung der Anatomen über die normale Lage des Magens widersprochen. von Mikulicz hat z. B. sowohl bei Operationen als auch in der Klinik häufig genug darauf hingewiesen, dass normaliter die Lage des Magens eine senkrechte sei. Eingehende diesbezügliche Mitteilungen nach Röntgenbeobachtungen stammen aus dem Rieder'schen und Holzknecht'schen Institut. Nach Rieder steht der normale Magen senkrecht mit aufwärts gerichtetem Pylorus, und diese Beobachtung haben die meisten Nachuntersucher bestätigt. Nun hat aber Holzknecht auseinander gesetzt, dass die von Rieder beschriebene Form und Lage zwar die am häufigsten beobachtete und vorkommende ist, dass sie aber dem leicht gedehnten wenn auch beschwerdefreien Magen entspricht. Nach seinen Erfahrungen ist die normale Magenform eine leicht schräg verlaufende, wobei der Pylorus über dem Nabel steht und durch ihn die tiefste Stelle des Magens bezeichnet wird. Auch zu einem endgültigen Resultat ist Pförringer nicht gekommen, der bei seinen Röntgenuntersuchungen sowohl den Rieder'schen wie den Holzknecht'schen Typ vertreten fand.

Wie schon erwähnt, ist es mit Hilfe der Röntgenuntersuchung nun gelungen, verschiedene, früher wenig bekannte Formveränderungen des Magens festzustellen und sogar als ziemlich häufiges Vorkommnis zu erkennen; zu diesen nicht ganz seltenen Erscheinungen gehört auch eine spezifische pathologische Magenform, die unter dem Namen „Sanduhrmagen" bekannt ist. In den letzten Jahren sind eine Reihe von cosaistischen Mitteilungen veröffentlich worden, die sich mit Untersuchungen über Ursache des klinischen und Rönt-

genbefunds und Behandlung genauer befassen. (Rieder, Jollasse, Föringer, Bardachzi u. a.)

So schreibt z. B. Föringer: „Auch eine andere pathologische Formveränderung des Magens, wie sie im Anschluss an schrumpfende Ulcusnarben nicht selten vorkommt, und bekannt ist unter der Bezeichnung Sanduhrmagen, zeigt uns die Methode (Röntgenuntersuchung), und zwar mit einer früher nicht erreichten Klarheit. Es ist ja wohl hinlänglich bekannt, wie schwer es meist ist, die Diagnose in diesen Fällen in vivo ante operationem zu stellen."

Ich möchte jedoch nochmals hervorheben, dass die Methode Röntgenuntersuchung zur Sicherung einer Diagnose eine praktisch ausserordentlich brauchbare und wertvolle ist, die in vielen Fällen mit unseren bisherigen Untersuchungsmitteln mit Erfolg konkurriert; sie wird indessen niemals die chemischeu Untersuchungen verdrängen, sie ist aber sicherlich in der Erkennung einer Anzahl von Erkrankungen, besonders eben auch bei Lage- und Gestaltsveränderungen den bisherigen Methoden überlegen, und man muss sie ansehen als eine willkommene Ergänzung und Bereicherung derselben; denn einzig und allein auf Grund von Röntgendurchleuchtung oder Photographie eine Diagnose stellen zu wollen, wäre insbesondere mit Rücksicht auf die einschlagende Therapie fehlerhaft; denn, wie aus vorliegenden Arbeiten hervorgeht, ist es wohl möglich, Sanduhrmagen als Folgen von ulcus ventriculi oder von perigastritischen Veränderungen oder auch als Folge von benignen Tumoren zu erkennen; jedoch finden wir, dass gerade im Gegensatz zu diesen gutartigen Stenosen die malignen Geschwülste und die durch diese bedingten Raumbeeinträchtigungen des Magens nicht in allen Fällen in die Augen springend sind. So ist es z. B. Pförringer nur in einem Falle von Carcinoma ventriculi gelungen, im Röntgenogramm eine durch den Ca-Tumor bewirkte Aussparung fest-

zustellen; dieser Fall betraf eine ca. 50 Jahre alte Frau, die seit ca. 2 Jahren magenleidend war; sie hatte mehrmals schon Blutbrechen gehabt, war in kurzer Zeit um 50 Pfund abgemagert; in der Höhe des Nabels war ein Tumor zu fühlen, Röntgenaufnahme nach Wismutbreifüllung des Magens liess folgendes Bild erkennen: An der kleinen Curvatur findet sich eine ovale, ziemlich beträchtliche Aussparung; sie ist entlang der kleinen Curvatur begrenzt von einem schmalen Saum von Wismutschatten zum Zeichen, dass der die Aussparung bedingende Tumor innerhalb des Magens liegt. Die Frau ist dem Carcinom erlegen, und hat die Obduktion die Diagnose bestätigt. — In 2 anderen Fällen war eine Stunde nach eingenommener Wismutmahlzeit noch kein Schatten jenseits des Pyloris zu sehen, der auf Uebertritt von Bi hätte schliessen lassen. In diesen beiden Fällen war auf Grund der klinischen Beobachtung, obwohl kein Tumor zu fühlen war, die Diagnose auf Ca gestellt worden. Der Röntgenbefund wurde dahin ausgelegt, dass es sich um eine Stenose am Pylorus handele, und schien die klinische Ca-Diagnose zu bestätigen; und in der Tat fand man bei der Operation ein vom Pylorus ausgehendes infiltrierendes Ca der hinteren Wand in dem einen Falle, und in dem zweiten Falle ein kleines ringförmiges stenosierendes Ca des Pylorus.

Auch Bardachzi schreibt: „Aeusserst schwierig kann sich die Unterscheidung des benignen Sanduhrmagens von der durch Ca bedingten Sanduhrform gestalten, besonders dann, wenn das Ca auf dem Boden einer Ulcusnarbe entstanden ist.

Nach Schmieden kommt es beim Ca infolge des Ueberwiegens des Zerfalles niemals zu so engen Stenosen wie bei der Ulcusnarbe. Ausserdem soll man nach ihm bei seinem sich in zwei sehr ungleiche Hälften teilenden Sanduhrmagens vielmehr an einen

Carcinom als an eine geschwürige Stenose denken. Beim Geschwür sollen infolge des eigenartigen Schrumpfungsprozesses radiär gerichtete, tiefe Schleimhautfalten entstehen, die bei der Entleerung des oberen Sackes das Wismut in der Tiefe der Falten zurückhalten und so als abwärts gerichtete Stränge imponieren. Nach Haudek ist der Kanal beim Ulcus-Sanduhrmagen stets an der kleinen Curvatur gelegen. Ein zackig unregelmässiger Kontur findet sich stets nur an dieser; an der grossen Curvatur ist der Kontur vollkommen scharf und lineal. Beim Ca ist der Verbindungskanal mehr in der Magenachse gelagert, die Resistenz nicht auf die kleine Curvatur beschränkt, mehr diffus, die grosse Curvatur auch unregelmässiger konturiert. Vor allem aber zeigt sich die Verengerung nicht als förmlich von einem Punkt ausgehend, wie beim Ulcus, bei dem die Sanduhrenge geradezu unmittelbar auf den kardialen Sack folgt, sondern sie erstreckt sich über einen längeren Magenabschnitt.

Jollasse hat seine diagnostische Röntgenuntersuchung auf Sanduhrmagen kombiniert mit Hg-Sonden-Einführung, wie sie Dr. Perthes zuerst in Leipzig für Röntgen-Magenuntersuchungen benutzt hat: diese mit Quecksilber gefüllte Sonde hat die Eigenschaft, dass sie ungemein leicht ihren Weg findet, allen kleinen Unebenheiten sich anschmiegt und somit allen Hindernissen ausweicht. Mit Hilfe dieser Sonden hat Jollasse nachgewiesen, dass der zuerst von Boas und Schmielinski angegebene Weg, den die Sonde im gesunden Magen zurücklegt, richtig ist. Danach stösst die Sonde zuerst auf den absteigenden Schenkel der grossen Curvatur, schmiegt sich dann der grossen Curvatur an; die Sondenspitze strebt pyloruswärts, bis sie hier Widerstand findet, so dass sich bei weiterem Vorschieben ein nach rechts oben offener Bogen bildet.

Den von der Norm abweichenden Gang der Quecksilbersonde hat nun Jollasse dazu benutzt,

um auf diese Art ebenfalls einen Sanduhrmagen nachzuweisen; und zwar gestalteten sich bei seinen Patienten mit Sanduhrmagen die Verhältnisse so, dass die Sonde zunächst auf den tiefsten Punkt des ersten Magenteils glitt; hier findet sie einen Widerstand und bei weiterem Vordringen biegt die Spitze im scharfen Winkel etwas nach oben, die Sonde schmiegt sich an die grosse Curvatur des Fundus, und bei noch weiterem Eindringen bildet der zuletzt vordringende Teil eine nach unten gerichtete, nach oben offene Schleife. Somit ist nach ihm die Diagnose Sanduhrmagen gesichert. Jollasse hat auf diese Weise mehrere Fälle von Sanduhrmagen festzustellen Gelegenheit gehabt, deren richtige Diagnose später teils durch die Operation, teils durch die Autopsie bestätigt wurden.

Die anamnestischen und klinischen Befunde bei verschiedenen Fällen variieren natürlich ganz nach der primären Ursache des Sanduhrmagens, ob sie durch perigastritische Verwachsungen oder benigne Ulcusnarben oder durch bösartige Tumoren bedingt sind. So zeigt ein von Jollasse beschriebener, aus benigner Ursache entstandener Fall ein Kranksheitsbild, das hierfür als ziemlich typisch gelten kann: „Patientin ist eine 23 jährige Pflegerin im Krankenhaus; diese seit ca. 10 Jahren magenleidend, bekam damals heftiges Blutbrechen. 15 wöchige Krankenhausbehandlung; nach weiteren 4 Jahren wiederum Magenbeschwerden und Blutbrechen. In den folgenden Jahren wechselten gute Zeiten ab mit solchen, zu der die Patientin viel Schmerzen und Erbrechen hatte, so dass häufig Behandlung im Krankenhaus nötig war. Meistens stellten sich bald nach der Entlassung wieder die alten Beschwerden ein. Als sie zu Jollasse in Behandlung kam, wurde die Diagnose mit Rücksicht auf die Anamnese und eine bestehende Druckempfindlichkeit wiederum auf ein recidivierendes Magenulcus gestellt. Eine entsprechende diätetische Behandlung ermöglichte es

der Kranken, nach 6 Wochen beschwerdefrei die Abteilung wieder zu verlassen. Aber schon nach weiteren 6 Wochen kam sie wieder. Nach der Nahrungsaufnahme, namentlich von substantiellen Speisen stellten sich Schmerzen ein, häufig auftretendes Erbrechen. Bei leerem Magen bestanden nie Schmerzen; diffuse Druckempfindlichkeit, Nabelgegend etwas vorgewölbt, Epigastrium eingesunken an der Wirbelsäule keine Druckpunkte. Eine Röntgenuntersuchung, die vorgenommen wird zum Zwecke, das angenommene Ulcus durch einen an diesem haftenbleibenden Röntgenschatten nachzuweisen, gelang nicht, jedoch fand man nach 5 Stunden im Magen am caudalen Pol einen ziemlich reichlichen Wismutrest liegen, der schon nach 3 Stunden vollkommen hätte verschwunden sein müssen. Es handelte sich demnach um eine erhebliche motorische Störung, die auf stenose Erscheinungen gedeutet wurden; und in der Tat zeigte die erneute Röntgenuntersuchung nach Verabfolgung einer Wismutbreiaufschwemmung das Vorhandensein einer stenosierenden Verengerung, die den Magen in 2 Teile teilt unter Verbindung mit einer schmalen Brücke, durch die allmählich der im oberen dreieckigen Teil sich sammelnde Bibrei nach unten in den unteren Magenabschnitt glitt. Bei der folgenden Operation fand sich eine tiefe Schnürfurche am Magen, der denselben ungefähr in der Mitte des ganzen Magenschlauches in 2 Teile teilte und so das typische Bild eines Sanduhrmagens darstellte, womit die Röntgendiagnose bestätigt wurde.

Ein anderer Fall zeigt, dass das Röntgenogramm, welches die Diagnose „Sanduhrmagen“ sicher zu bestätigen schien, unter besonderen Umständen jedoch mit Vorsicht zu beurteilen ist. Es handelte sich dabei um einen Patienten in höchst elendem Zustande mit hochgradigem Ikterus; die Untersuchung des Magens ergab weder anamnestisch noch klinisch irgend welche Anhaltspunkte für ein primäres Magenleiden; Motilität und

Sekretion völlig regelrecht. Diagnose: Ca der Leber oder eines Organs, durch das der Gallenabfluss stark oder völlig behindert sei. Sehr überraschend fiel nun die Röntgenuntersuchung aus, die genau das Bild eines typischen Sanduhrmagens erkennen liess. Die Wismutaufschwemmung blieb in einer gewissen Höhe liegen, sandte dann einen schmalen Streifen nach abwärts, und hier bildete sich dann ein allmählich sich vergrössender zweiter Wismutschatten aus. — Die eingeführte Sonde bog ebenfalls alsbald im Magen nach links ab, ging dann im scharfen Bogen nach rechts oben, hier im obersten Magenteil einen quer liegenden Ring bildend — also ein für Sanduhrmagen kennzeichnender Verlauf. Man könnte also annehmen, dass sich zufällig eine stenosierende Narbe im Magen befände, vielleicht als Residuum eines alten Ulcus, oder dennoch ein Magentumor bestand, wenn nicht die klinische Untersuchung mit Sicherheit einen gesunden Magen ergeben hätte. Eine Wiederholung der Röntgenuntersuchung konnte mit Rücksicht auf den elenden Zustand des Patienten damals nicht gemacht werden. Die Autopsie ergab ein Ca des Duodenums, nahe der Papille, und einen in seiner Form unveränderten Magen. Es war also das Röntgenogramm in vivo nur durch eine ungleichmässige Entfaltung der Magenwände zu erklären bezw. durch augenblickliche spastische Kontraktionen der Magenmuskulatur.

Schmitt, der auch bei Laparotomien aus anderen Gründen, z. B. Verwachsungen am Pylorus einen Pseudo- oder „intermittierenden“ Sanduhrmagen beobachtete, glaubt nicht, dass man in diesen Fällen nur von einer rein nervösen Uebererregbarkeit, von einer Neurose des Magens sprechen kann, sondern glaubt eher an das Vorhandensein kleiner Ulcerationen als Reiz auslösendes Moment. Auch führt Schmitt an eine häufige Kombination von Sanduhrmagen mit perigastritischen Verwachsungen. Sitzen nun diese

Adhaesionen am Pylorus, so kann unter Umständen der Operateur leicht zu der irrtümlichen Annahme gelangen, dass durch diese Stränge allein die motorischen Störungen bedingt sind, besonders dann, wenn die vorhandene stenosierende Einschnürung sehr hoch (cardialwärts) sitzt. Schmitt hat in einem Falle eine derartig hoch sitzende Striktur übersehen, da ausser dieser noch eine die Beschwerden hinlänglich erklärende Pylorus-Striktur bestand, so dass natürlich die zu tief angelegte Gastro-Enterostomie ohne Erfolg war. Es ist deshalb wohl eine vorhergehende wiederholte Röntgenuntersuchung am besten geeignet, derartige Misserfolge zu vermeiden. Es ist jedoch, wie wir gesehen haben, auch das scheinbar so charakteristische Bild des Sanduhrmagens nur dann geeignet, uns zur Diagnose „Sanduhrmagen" zu berechtigen, wenn entweder die klinische Untersuchungen oder Symptome als Unterstützung hinzutreten, oder es müssen Irrtümer, die durch irgend welche Zufälligkeiten hervorgerufen werden können, durch mehrfache Wiederholung der Röntgenuntersuchung sicher ausgeschaltet werden. Es ist eben mit der Röntgenoskopie wie mit vielen anderen Untersuchungsmethoden: ihre Resultate allein sind oft nicht massgeblich, sondern nur im Verein mit den anderen Symptomen richtig zu verwerten.

Wie schon erwähnt, sind die anamnestischen Befunde immer abhängig von der primären Ursache, und sie lassen sich bei ihrer Mannigfaltigkeit klinisch und chemisch keine allgemein geltenden Grundsätze aufstellen. Besonders sind von anamnestischen Angaben zu erwähnen: auf Magenbeschwerden hindeutende, lange Zeit sich hinziehende Beschwerden, denen in späteren Jahren wieder Ulcuserscheinungen folgen, die von denen einer Magenstenose begleitet sind; fernerhin zischende und gurrende Geräusche, die spotan, besonders aber bei Druck auf den gefüllten Magen hörbar sind und mit krampfartigen Schmerzen einher-

gehen; ferner ein Gefühl von Druck und Vollsein des Magens, selbst bei nur mässiger oder geringer Nahrungszufuhr. Manche an Sanduhrmagen leidende Patienten sind auch nicht imstande, grössere Mengen von Speisen oder Flüssigkeiten zu sich zu nehmen, sondern müssen sie in kleineren Portionen zuführen. Auch nicht ganz selten haben die Kranken die Empfindung, als ob der Magen zusammengeschnürt sei, desgleichen sind lebhafte Schmerzen bei peristaltischen Bewegungen. Alle diese angeführten Beschwerden, die häufig von Erbrechen begleitet sind, sind durch Narbenzerrung oder Ueberfüllung des ersten Magenabschnittes bei der Nahrungsaufnahme zu erklären. Der Grad der Beschwerden ist natürlich auch abhängig von dem Grössenverhältnis des oberen und unteren Magenabschnittes und der Grösse der diese beiden verbindenden Brücke, so dass sogar bei einem günstigen Verhältnis gar keine Krankheitserscheinungen zu bestehen brauchen.

Was die Ursache eines Sanduhrmagens anlangt, so gibt es nach Rieder viererlei Entstehungsarten des erworbenen Sanduhrmagens:

1. durch einfachen Narbenzug von Geschwüren (z. B. bei Aetzungen) oder als Folge von perigastritischen Prozessen,
2. durch intra- oder extraventriculäre Neoplasmen oder sonstige Tumoren,
3. durch starkes Zusammenschnüren der Rockbänder oder ständiges Tragen zu enger Korsetts,
4. durch spasmodische Kontraktionen der Muskulatur an circumskripten Magenpartien (funktioneller Sanduhrmagen).

Was die Häufigkeit der Ursachen für den Sanduhrmagen neben seinem kongenitalen Vorkommen und den eben erwähnten mehr oder weniger problematischen aethiologischen Faktoren betrifft, so wird im allgemeinen nur die Perigastritis, gewisse Ca-Formen und die Ulcusnarbe angenommen. Man hat dabei vergessen,

dass auch durch ein bestehendes tiefer greifendes Ulcus allein ein Sanduhrmagen erzeugt werden kann. Rieder hat darauf nachdrücklich hingewiesen und schreibt in der Deutschen medizinischen Wochenschrift 1909: „alle Ulcera des Magens fressen denselben mehr oder weniger auf, wenn sie bis zur Serosa vorgedrungen sind; selbst wenn ein erbsengrosses Ulcus vorliegt, ist die Form des Magens schwer verändert, weil das Geschwür nach und nach grössere, selbst sehr grosse Abschnitte des Magens in des Wortes verwegenster Bedeutung auffrisst. Schneidet man das kleine Ulcus heraus, so klafft vielleicht ein faustgrosser Substanzverlust im Magen. Dementsprechend sehen wir fast bei jedem Ulcus im Gegensatz zum Ca ausgedehnte Gestaltsveränderungen am Magen, Ulcera der vorderen und hinteren Magenwand wirken gleichfalls in excessiver Weise zerstörend: immer entsteht mehr oder weniger Sanduhrmagen, aber Sanduhrmagen mit noch floriden Geschwüren."

Obwohl heutzutage vielfach Operationen wegen Ulcus ventriculi vorgenommen werden, ist man erst spät allgemein auf diese Tatsache aufmerksam geworden. Die Erklärung dafür mag daran liegen, dass in diesen Fällen die Eorm des Sanduhrmagens nicht so deutlich erscheint wie bei dem durch Narben verursachten Sanduhrmagen; es tritt hinzu, dass bei leerem Magen, also bei der Operation, die Sanduhrform noch weniger auffällt.

Bei dem häufigen Vorkommen des Ulcus als Aetiologie für den Sanduhrmagen ist es daher erklärlich, dass so häufig gleichzeitig noch Ulcus-Symptome bestehen. Auch der Haudek'sche Symptom-Komplex des Ulcus penetrans ist oft bei Sanduhrmagen gefunden worden. Dieser besteht in folgendem:

1. ein Wismutfleck, der isoliert neben dem Magenfüllungsbilde liegt oder sich divertikelartig von

diesem abhebt, zumeist nach der kleinen Curvatur hin im Bereiche der pars media gelegen,

2. eine Gasblase oberhalb desselben,
3. längeres Zurückbleiben von Wismut an dieser Stelle,
4. das Fehlen der palpatorischen Beeinflussbarkeit des Fleckes,
5. durch rechte Seitenlage kann nach Einnahme der Wismutmahlzeit das Wismut in dem zumeist an der kleinen Curvatur gelegenen Ulcus angereichert werden,
6. durch Drehen des Patienten kann man ein an der Hinterwand gelegenes, vom Magenschatten gedecktes penetrierendes Ulcus zum Vorschein bringen.

Härtel will diesen Symptomen-Komplex bei einer Serie von 16 Ulcus-Sanduhrmagen 9 mal gesehen haben. Nach Faulhaber ist sogar bei Ulcus penetrans fast immer ein Sanduhrmagen vorhanden, und ähnlich wie Haudek schreibt er: „ . . . . . man kann also ein tief greifendes, kallöses Ulcus dann annehmen, wenn an einer Stelle (Prädilektionsstelle in meinen Fällen die kleine Curvatur) ein fleckförmiger Wismutschatten den sonst glatten Magenkontur unterbricht, sei es, dass er breitblasig, pilzförmig dem Magenschatten aufsitzt. Oder wenn der Bismutfleck neben dem Magen liegt, scheinbar ohne Zusammenhang mit ihm, gleichsam wie eine Insel neben dem Festlande. Ist im letzten Falle der Schatten gross und relativ weit vom Magenschatten entfernt, so kann man auf ein in ein anderes Organ perforiertes Ulcus schliessen. Besonders in diesem Falle, aber wahrscheinlich auch bei nicht perforiertem kallösem Ulcus darf es nicht gelingen, den Bismut gefüllten Recessus durch passenden Druck von aussen her zu entleeren. Die Diagnose gewinnt dabei ganz ausserordentlich an Sicherheit, wenn zugleich

an der Stelle oder in unmittelbarer Nähe des abnormen Bismutfleckes eine Sanduhr-Stenose sichtbar ist.“

Auch Faulhaber warnt übrigens vor einer Verwechselung der Sanduhreinschnürung, die durch periodisch auftretende und sich dann wieder lösende umschriebene Kontraktionen des Magens (funktioneller, intermittierender, spastischer Sanduhrmagen), wie sie als Symptom eines oberflächlichen Ulcus oder einer Schleimhauterosion angegeben werden, und dem organischen Sanduhrmagen, der sich unter den notwendigen Beobachtungskautelen und bei wiederholter Durchleuchtung als konstant erweist.

Auch er hat in 10 von 15 Fällen als Ursache des Sanduhrmagens nicht eine Ulcusnarbe beschuldigt, sondern vielmehr ein florides Ulcus. Nach ihm muss, wenn der klinische Verdacht auf Ulcus ventriculi durch die Röntgendurchleuchtung, die einen vom Magenbild sich abhebenden Wismutschatten zeigt und dazu eine Sanduhreinschnürung an dieser Stelle aufweist, die Diagnose auf ein tiefer greifendes eventuell perforiertes Ulcus ventriculi gestellt werden, sogar unter Angabe seines Sitzes. Aber auch der Befund eines Sanduhrmagens allein wird bei klinischem Verdacht auf Ulcus (Haematemesis etc.) schwer in die Wagschale fallen.

Was die übliche Methode der Röntgenuntersuchung des Magens anlangt, so besteht sie in folgendem: man lässt den Patienten eine warme Baryummahlzeit einnehmen, die besteht aus ca. 350 gr. Mehlbrei, der mit 150 gr. Baryum gleichmässig gemengt ist; man gibt bei empfindlichen Patienten einige Geschmackskorrigentien hinzu, wie Vanille-Zucker, Himbeersaft, gepulverten Zimmt; danach beginnt die Leuchtschirm-Untersuchung.

Ein mit Wismutbrei gefüllter Sanduhrmagen gibt fast stets ein nicht zu verkennendes kennzeichnendes Bild. Man erkennt auf dem Röntgenbilde, dass die

Magenhöhle nicht einfach in 2 gleiche Hälften geteilt ist, wie man es nach der Gasaufblähung leicht annehmen kann, sondern man sieht fast immer 2 ungleich grosse Magenhälften, die durch eine unregelmässig geformte, meist schmale, gewöhnlich an der kleinen Curvatur sitzende Brücke miteinander verbunden sind; gewöhnlich enthält diese Wismut, ist aber auch oft nur so gering damit gefüllt, dass sie keinen Schatten gibt. Auch über die verschiedene Weise, in der die Füllung des Sanduhrmagens vor sich geht bei der Nahrungsaufnahme, können wir uns orientieren; so sieht man nur bei weiter Kommunikation der 2 Magenhälften, dass sich der Magen in der Weise entfaltet, dass sich unter Vermittelung der sog. Schlundrinne erst der untere Magenabschnitt und dann erst nach geraumer Zeit auch der obere Sack füllt, bei enger Kommunikation dagegen füllt sich zuerst der obere Magenabschnitt und erst darauf nach einiger Zeit auch der untere, indem der nach unten fliessende Wismutbrei am Magengrunde und von dort aus dann nach den übrigen Partien des Magensacks sich ausbreitet. Man findet nach Einnahme der Baryummahlzeit eine den beiden Magenhälften entsprechende Zweiteilung des Speisebreies. In dem Pylorusteil des Sanduhrmagens ist fast immer starke Peristaltik und schnelle Ueberführung des Mageninhalts ins Duodenum zu sehen, so dass die Annahme einer Pylorusinsuffizienz bei echtem Sanduhrmagen nach Rieder gerechtfertigt erscheint.

Den nicht allzu zahlreichen Veröffentlichungen über Sanduhrmagen will ich im folgenden einige in der I. Medizinischen Klinik zu Berlin beobachtete Fälle hinzufügen.

I. Fall.

N. Wilh., 59 Jahre, Bahnarbeiter.

Heredität: Vater an Lungenschwindsucht gestorben.

Frühere Krankheit: mit 28 Jahren „Unterleibsschwindsucht“ (starke Durchfälle, Blut im Stuhl, Erbrechen nach den Mahlzeiten, Wassersucht des Bauches und des übrigen ganzen Körpers, grosse Schwäche.) Dauer der damaligen Krankheit $1^1/_2$ Jahre. Sonst ist Patient stets gesund gewesen.

Jetzige Krankheit: Beginn vor 3 Monaten. Patient trank eines Abends eine Flasche Selterwasser, verspürte am nächsten Morgen starke Schmerzen in der Magengegend; musste, nachdem er Kaffee getrunken hatte, sogleich erbrechen; starke Durchfälle, Appetitlosigkeit. Der Arzt verschrieb ihm Medizin, wonach Erbrechen aufhörte, Durchfälle und Appetitlosigkeit abnahm; Schmerzen blieben aber unverändert. Seitdem bis jetzt dauernde Schmerzen und ebenso allgemeine Schwäche.

Potus: Pro die für 13 Pfg. Schnaps, 2 Fl. Bier.

Appetit: leidlich gut.

Stuhlgang: etwas unregelmässig, mässig fest.

Temperatur und Puls: regelrecht.

Respiration und Zirkulation: O. B.

Digestion: Zunge grauweiss belegt, im Oberkiefer fehlen die Backenzähne beiderseits.

Magen: in der Gegend der Magengrube eine Resistenz palpabel, auf Druck schmerzempfindlich.

Urin: O. B.

Funktionelle Magenprüfung: Magen nüchtern ausgehebert: nur wenige ccm einer grünlich gefärbten klaren Flüssigkeit.

Chemismus: Probefrühstück (300 ccm Tee, Schrippe), durch Aushebern reichlich Flüssigkeit mit Speisebrocken. Das Ausgeheberte reagiert schwach sauer

keine freie HCl.

Milchsäureprobe unsicher,

Gesamt-Acidität: 9.

Röntgenaufnahme: (Wismutbrei) Der Magen zeigt Sanduhrform. (s. Figur.)

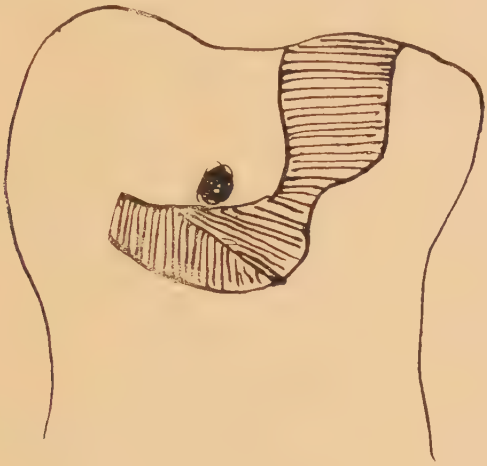

Diagnose: Sanduhrmagen, Achylia ventriculi, Ca ventriculi.

Behandlung: keine, da Patient auf eigenen Wunsch nach 8 Tagen entlassen werden muss.

Es handelt sich also um einen 59 jährigen Mann, der anscheinend plötzlich erkrankte mit Schmerzen in der Magengegend, Durchfällen, Appetitlosigkeit, Erbrechen. Bei dem Pat. wurde durch die Probemahlzeit eine Anacidität festgestellt, konnte palpatorisch ein Tumor nachgewiesen werden (Ca ventriculi). Auf der Röntgenplatte zeigte sich aber ein typischer Sanduhrmagen.

II. Fall.

B. Ernst, Landarbeiter, 30 Jahre.

Heredität: O. B.

Frühere Krankheiten: als Kind Scharlach, sonst gesund.

Jetzige Krankheit: Patient führt sein Leiden auf eine im August 1908 (vor 4 Jahren) aufgetretene

Erkrankung an Ruhr zurück, die damals epidemisch auftrat. Seitdem Bauchschneiden, unabhängig vom Essen.

Seit März d. Js. starke Blutungen aus dem Darm. Dem Stuhl war helles, frisches Blut beigemischt; es soll aber auch Blut ohne Stuhl abgegangen sein. Im April d. Js. Nachlassen der Blutungen. Patient hat dann im Sommer wieder gearbeitet. Seit August erneuerter Blutverlust durch den Darm. Allgemeinbefinden des Patienten seitdem sehr schwach, Gesichtsfarbe auffallend blass, Erbrechen hat Patient nie gehabt. Auf der Reise zur Charité bricht Patient zusammen und wird in einem sehr anämischen Zustande eingeliefert.

Potus: 2 bis 3 Glas Bier.

Konstitution: mittelgross, kräftiger Knochenbau, gute Muskulatur, Fettpolster leidlich entwickelt, Haut zeigt oedematöse Schwellung, Hautfarbe graugelblich, anämischer Icterus.

Respiration: regelrecht.

Herz: blasendes, anämisches, systolisches Geräusch an der Spitze, II. Pulmonalton klappend.

Abdomen: weich, nicht aufgetrieben, geringe Muskelspannung, kein Ascites, keine Dämpfung als Zeichen einer Blutung.

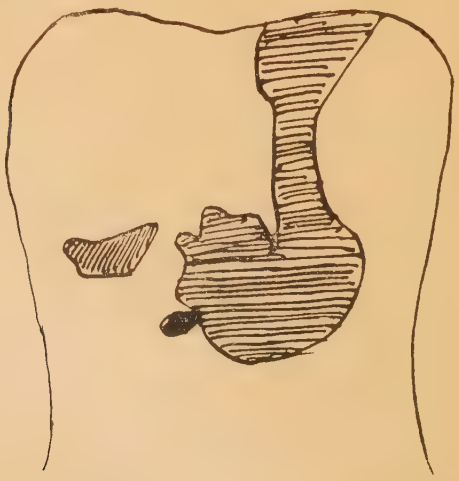

Urin: alb: minus.
sacch: „
Stuhl: Blut.

Behandlung: Kampferinjektion: rasche Erholung aus dem kollapsartigen Zustande. Carell-Kur, 1 Liter Milch mit Ribamalz.

Röntgenaufnahme: (Bariummahlzeit): Grosser Sanduhrmagen. Am Pylorus befindet sich ein auf Tumor verdächtiger Schatten. (s. Figur.) Blutnachweis im Stuhl negativ, das seitdem nicht wieder nachgewiesen wird, bis etwa nach Verlauf von 1 Monat Patient nach grösserer körperlicher Anstrengung einen plötzlichen Schmerz in der Magengegend verspürt und viel frisches Blut mit dem Stuhl verliert.

Patient verweigert die Operation, Blutungen verlieren sich allmählich.

Milchdiät, Sanatogen, Ulcusdiät.

Diagnose: Magendarmgeschwüre, Sanduhrmagen.

Behandlung kann nicht fortgeführt werden, da Patient eine Operation verweigert und gegen ärztlichen Rat die Klinik verlässt.

Es handelt sich also um einen 30 jährigen Pat., der seit längerer Zeit an Darmblutungen litt und mit starker Anaemie im Collaps aufgenommen wurde, unter Campherinjektion erholte sich der Pat. schnell. Die Röntgenaufnahme ergab einen grossen Sanduhrmagen. Während anfangs der Blutnachweis im Stuhl negativ war, konnte ungefähr 1 Monat nach der Aufnahme nach grösserer körperlicher Anstrengung viel frisches Blut im Stuhl nachgewiesen werden. Diese periodische Blutung und ein im Röntgenbilde festgestellter Schatten am Pylorus machten die Diagnose eines malignen Tumors sehr wahrscheinlich.

III. Fall.

Frau K., Aufwartefrau, 56 Jahre.

Anamnese.

Heredität: O. B.

Aeussere Verhältnisse: von 21 Jahren an verheiratet, seit 14 Jahren getrennt lebend, seitdem Arbeiterin, hat nie Not leiden müssen.

Frühere Krankheiten: Mit 26 Jahren Diphtherie. Vor 2 Jahren plötzlich sehr heftige Schmerzen im Unterleib, unterhalb des Nabels, die nach dem Kreuz ausstrahlten, mit Schüttelfrost und Fieber; die Bauchdecken waren gespannt, kein Erbrechen, keine Verstopfung, keine Durchfälle, nach 14 wöchigem Krankenlager, Behandlung mit Medizin und Umschlägen, relative Heilung.

Jetzige Erkrankung: Mitte April d. Js. wieder plötzliches Auftreten derselben Schmerzen mit denselben Begleiterscheinungen, nur in stärkerem Grade; nur ziemlich hartnäckige Verstopfung, häufiges Aufstossen nach vorhergehendem lauten Kollern im Leibe traten hinzu. Patientin magerte ziemlich stark ab. In den letzten 4 Wochen noch Zunahme der Beschwerden.

Mensis: seit dem 44. Jahr in der Menopause, seitdem keine Blutungen.

Partus: 10, davon 5 Knaben, 2 Mädchen lebend; Abort: eine.

Schlaf: fehlt wegen der Schmerzen.

Appetit: sehr schlecht.

Verdauung: Verstopfung.

Status.

Kleine, sehr stark abgemagerte Frau, kachektisches Aussehen, Haut: gelblich bleich, faltig.

Respiration und Zirkulation: regelrecht.

Abdomen: Bauchdecken bretthart durch Muskelspannung; Leib im allgemeinen etwas druckschmerzhaft, besonders starker Druckschmerz oberhalb des Nabels, wo man eine mit der Leber zusammenhängende Resistenz zu fühlen meint, wie überhaupt die Leber vergrössert, weit nach unten, besonders rechts, zu fühlen ist.

Vom Rectum und den Genitalien aus ist kein Tumor zu palpieren.

Urin: Alb: — Sacch.: —

Verlauf.

Aufblähung des Magens ergibt Tiefstand des Magens, aber keinen palpablen Tumor.

Probefrühstück: Freie Salzsäure: —
Milchsäure: —
Gesamtacidität: 22

Röntgendurchleuchtung beim und nach Genuss von Baryumbrei ergibt: Sanduhrmagen. (s. Figur.)

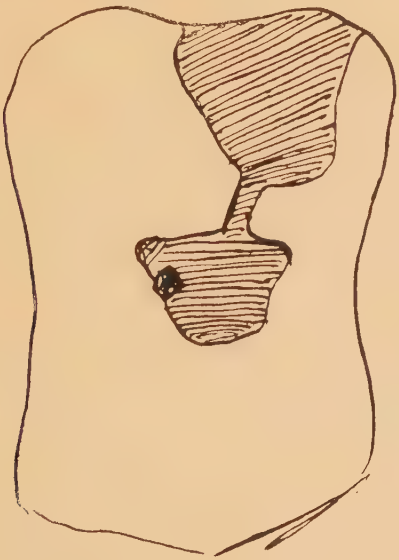

Diagnose: Ca ventriculi mit Lebermetastasen. Sanduhrmagen.

Behandlung: symptomatisch.

Exitus.

Aus dem Sektionsbefund ist hervorzuheben:

Im Magen alte Ulcusnarbe, die die Einziehung der Magenwand verursacht hat.

Es handelt sich also um eine 56 jährige Frau, die plötzlich mit Schmerzen im Leib erkrankte. Die Röntgendurchleuchtung ergab einen Sanduhrmagen mit erheblichem Tiefstand des Magens. Die chemische Untersuchung ergab keine freie Salzsäure, keine Milchsäure, Gesamtacidität 22. Die Pat. starb unter zunehmender allgemeiner Abmagerung und Schwäche. Bei der Sektion fand sich im Magen eine alte Ulcusnarbe, die die Einziehung der Magenwand verursacht hatte. Ausserdem ein Pankreas carcinom mit Lebermetastasen.

IV. Fall.

Fr. B. Emma, Wäscherin, 40 Jahre.

Heredität: Eltern tot, Vater an Krebs, Mutter an Schlaganfall. 4 Geschwister leben, 1 Schwester tot, an Lungenschwindsucht.

Partus: 1 mal normal, Sohn lebt, dient beim Militär.

Menses: immer regelmässig.

Frühere Krankheiten: —

Jetzige Krankheit: Patientin vor ca. 2 Jahren öfters längere Zeit nach dem Essen Erbrechen. Ist in die Klinik aufgenommen zur Beobachtung und Begutachtung, ob sie arbeitsfähig ist oder einer Rente bedarf.

Status:

Mittelgrosse, kräftig gebaute Frau in gutem Ernährungszustand, Fettpolster mässig entwickelt. Muskulatur gut.

Respiration und Zirkulation: O. B.

Zähne: leidlich gut erhalten und kräftig.

Abdomen: etwas gewölbt, weich, keine abnormen Resistenzen.

Urin: Alb.: —
Sacch.: —
Sediment: —

Stuhl: kein Blut, Mikroskop: O. B.

Verlauf:

Magenausheberung 45 Minuten nach Probefrühstück; normal aussehender Speisebrei, der sauer reagiert und Congopapier bläut. Freie HCl. 10

Gesamtacidität 37

Milchsäure —

im mikroskopischen Bild nichts Charakteristisches.

Verordnung: Acid. Hydrochlor.

Pepsin.

Röntgenaufnahme nach Füllung des Magens mit Bariumsulfat: Sanduhrmagen. Man sieht deutlich in der Mitte des Magens eine starke Einschnürung, über derselben starke Peristaltik. Die Stenose ist aber gut durchgängig, da sich in kurzer Zeit auch der untere Sack gefüllt hat. Die diese Stenose umgebende Partie hat eigentümlich verwaschene Konturen: altes Ulcus callosum oder ringförmiges Ca?

Zwei Tage später erneute Röntgenaufnahme: Magen zeigt dasselbe Bild.

Dickdarm und Rectum noch gefüllt mit dem vor 2 Tagen verfütterten Brei.

Diagnose: Sanduhrmagen. (s. Figur.)

Behandlung: Der Patientin wird eine Operation ihres Sanduhrmagens vorgeschlagen, Patientin verweigert die Operation, wird auf Wunsch entlassen.

Es handelt sich also um eine 40 jährige Frau, die seit 2 Jahren gelegentlich Erbrechen nach dem Essen bekam, und zwecks Beobachtung auf ihre Erwerbsfähigkeit aufgenommen wurde. Die Röntgenaufnahme ergab einen typischen Sanduhrmagen mit mässig starker Stenose. Offenbar hatte dieser Magen nur gelegentlich und keine nennenswerten Beschwerden gemacht, weil die Stenose gering war, d. h. weil sich der untere Sack des Magens nach kurzer Zeit füllte.

V. Fall.

H. Wilh., Arbeiter, 50 Jahre.

Anamnese:

Heredität: Mutter lebt, 63 Jahre alt, hat ähnliche Magenbeschwerden wie der Sohn, 4 Geschwister gesund. Er war früher Schneider, gab das Handwerk aus Gesundheitsrücksichten auf, wurde Bauarbeiter.

War Soldat. Seit 23 Jahren verheiratet, Frau und 5 Kinder gesund.

Alkohol: früher starker Potator, seit 3 Jahren enthaltsam.

Frühere Krankheiten: mit 19 Jahren Lungenentzündung.

Jetzige Erkrankung: Während seiner Militärzeit $^1/_2$ Stunde nach reichlichem Essen Uebelkeit und Erbrechen, das längere Zeit anhält. Deshalb 3 Wochen Lazarettbehandlung. Seit 1906 erbricht Patient häufiger etwa 1 Stunde nach dem Essen reichliche bräunliche Massen. Der Stuhlgang ist schwarz gefärbt.

Uebelkeit, Kopfschmerzen.

8–9 Wochen im Krankenhaus behandelt mit heissen Umschlägen, strenger Diät.

Als geheilt entlassen.

Vor 3 Jahren wieder wegen „chronischen Magenkatarrhs“ 5 – 6 Wochen lang behandelt. Seitdem trinkt Patient keinen Alkohol mehr und fühlt sich leidlich wohl.

Vor 10 Tagen 2 Stunden nach Genuss von Käse und viel Schabefleisch Schmerzen im Bauch, Uebelkeit, wenig Appetit, viel Schleim im Munde.

Schmerzen dauern $1^1/_2$ Stunden.

Vor 3 Tagen nach Kartoffeln Erbrechen, dauernde Schmerzen im Bauch, starkes Herzklopfen, Kopfweh.

Seitdem morgens beim Erwachen ebenfalls Beschwerden im Magen, nach Essen stets Erbrechen, keine Gewichtsabnahme.

Schlaf: schlecht.

Appetit: wenig.

Stuhlgang: seit einigen Tagen schlecht.

Status:

Klein, mittelstarker Knochenbau, mässig guter Ernährungszustand.

Mundhöhle: Zunge etwas belegt, Zähne: O. B.

Respiration und Zirkulation: regelrecht.

Abdomen: rechts und links und in der Mittellinie auf Druck starke Schmerzen.

Urin: Alb.: —
Sacch.: —
Therapie:
Flüssig breiige Diät.
Magenausheberung: Gesamtacidität 49
Freie Salzsäure: 25
Milchsäure: —
Blut: +
Ulcusdiät.

Röntgenaufnahme nach Wismutmahlzeit: s. Figur.

Unter der Ulcusdiät Fibrolysinverabreichung (2 mal wöchentlich) Bauchmassage lassen die Beschwerden nach. Patient wird als geheilt entlassen.

Es handelt sich also um einen 50 jährigen Mann, der seit 2 Jahren gelegentlich etwa eine Stunde nach dem Essen reichliche Massen zu erbrechen angibt. Nur gelegentlich Magenschmerzen, keine Gewichtsabnahme. Die Magenausheberung ergab eine Gesamtacidität von 49, freie Salzsäure 25, keine Milchsäure. Die Röntgenaufnahme zeigte eine mässige Stenose. Pat. konnte subjektiv beschwerdefrei und mit einer Körpergewichtszunahme von 3 kg entlassen werden.

Nach dem Röntgenbefund sowie nach der Magenausheberung ist anzunehmen, dass es sich um ein blutendes Ulcus ventriculi mit Narbenbildung handelte.

VI. Fall.

O. Franz, Schmiedegeselle, 57 Jahre.

Anamnese.

Heredität: O. B.

O. war Soldat, hat stets schwer gearbeitet.

Alkohol: 1—2 Fl. Bier, 1—2 Schnäpse.

Nikotin: früher 12 Zigarren, jetzt Nichtraucher.

Ehe: Frau und 5 Kinder gesund, keine Fehlgeburten.

Frühere Krankheiten: keine.

Jetzige Krankheit: Seit 3 Jahren Magenbeschwerden, er hat das Gefühl sehr grosser Schwere im Magen, starke Schmerzen vor und nach dem Essen; nie Erbrechen, andauerndes saures Aufstossen. Angeblich 1 mal im Stuhl Blut. In letzter Zeit Gewichtsabnahme. Da die Beschwerden in letzter Zeit stärker wurden Klinikaufnahme.

Appetit: schlecht.

Stuhlgang: verstopft.

Urin: Alb.: —
Sacch.: —

Status:

Gross, kräftiger Knochenbau, flache Muskulatur, geringes Fettpolster.

Mundhöhle: O. B.

Zirkulation und Respiration: regelrecht.

Abdomen: weich, auffallend schlaffe Bauchdecken. In der Höhe des Nabels nach links zu eine derbe, faustgrosse Resistenz fühlbar, die zuerst den Eindruck macht, in den Bauchdecken selbst zu liegen. Bei längerer Untersuchung scheint es jedoch ein tief sitzender Tumor am Magen zu sein.

Nervensystem: O. B.

Therapie:

Probefrühstück: Freie HCl. 28
Gesamtacidität: 57
Milchsäure: —
Blut: —

Mikroskopisches Bild: zeigt keinen pathologischen Befund.

Codein und Bismut. subnitric.
Thermophor.

Röntgenaufnahme nach Bariumbreieinnahme: Tiefstand des Magens. Sanduhrform. Am Magenausgang tumorverdächtiger Schatten. (s. Figur).

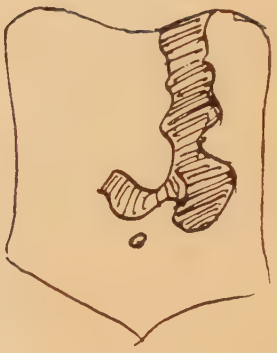

Patient wird zwecks Operation zur chirurgischen Abteilung verlegt.

Operation: 15 cm langer Medianschnitt. Magen dilatiert, kein Tumor, hintere Magenwand in grosser Ausdehnung mit der Umgebung verwachsen. An der kleinen Curvatur fühlt man durch die vordere Magenwand hindurch in der hinteren Magenwand ein Loch — altes perforiertes Ulcus. In der Umgebung mehrere bohnengrosse Drüsen.

Typische Gastro-Enterostomia retrocolica anterior. Die hintere lässt sich wegen der ausgedehnten Verwachsung nicht ausführen. Enteroanostomose. Schluss der Bauchdecken schichtweise.

Operation gut überstanden.

Erneute Röntgenaufnahme nach Bariummahlzeit: Magen in toto kleiner als vor der Operation. Klagen über Schmerzen im Leibe lassen nicht nach.

Fibrolysin, um die narbigen Verwachsungen zu lösen.

Patient wird gebessert entlassen.

Es handelt sich also um einen 57 jährigen Mann, der seit mehreren Jahren Magenschmerzen hatte, kein Erbrechen. Die Ausheberung ergab eine mässige Verminderung der Säurewerte. Die Röntgenaufnahme zeigte einen deutlichen Tiefstand mit Sanduhrform. Da sich

am Pylorus ein cirkum skripter unbeweglicher, auf Tumor sehr verdächtiger Schatten fand, wurde Pat. operiert. Bei der Operation zeigte sich: Magen dilatiert, kein Tumor, die hintere Magenwand stark verwachsen, an der Wand ein altes perforiertes Ulcus. Der Fall zeigt insbesondere, dass man spec. bei Sanduhrmagen mit der Diagnose auch dann vorsichtig sein muss, wenn lokalisierte auf Tumor verdächtige Schatten vorliegen.

VII. Fall.

J. Bertha, Dienstmädchen, 24 Jahre.

Anamnese.

Heredität: Vater ist herzleidend, Mutter gesund, 5 Geschwister gesund.

Mensis: mit 18 Jahren menstruiert, zu dieser Zeit Zunahme der seit dem 14. Lebensjahr bestehenden Bleichsucht, Appetitlosigkeit, häufiges Erbrechen, kein Blut dabei.

Frühere Krankheiten: Seit dem 14. Lebensjahr leidet J. an Kopfschmerzen, Müdigkeit und Schwindelanfällen.

Jetzige Krankheit: Weihnachten 1911 begannen heftige Schmerzen in der Magengegend, die eine Stunde nach dem Essen und nachts um 12 Uhr auftraten und etwa 3 Stunden anhielten. Besserung durch heisses Trinken. Vorliebe für saure und salzige Speisen, wogegen früher Widerwillen bestand; starke Gewichtsabnahme. Im Juni 1912 wegen einer Lungenaffektion in der Charité behandelt; erhielt damals gegen die nun seltener auftretenden Magenschmerzen Pulver von Belladonna und Codein und fühlte sich bei leichter, gemischter Kost ganz wohl. Von September bis Dezember 1912 in der Lungenheilstätte Beelitz.

Seit Anfang Januar 1913 wieder heftige Magenschmerzen, unabhängig von der Nahrungsaufnahme, mitunter auch kurz nach dem Essen.

Status:

Mittelgrosse Patientin in mässig gutem Ernährungszustande, Muskulatur gering, schlaff, ebenso Fettpolster. Lippen blassrot, Haut auffallend bleich.

Abdomen: Bauchdecken weich, in der Magengegend Druckempfindlichkeit, hier Schmerzen bis ins Kreuz erstreckend.

Zirkulation: O. B.

Respiration: Rechter apex Schall verkürzt; rechts oben vorn und hinten verschärftes, verlängertes, rauhes Inspirium.

Mundhöhle: Zähne sehr defekt, trägt am Oberkiefer Gebiss.

Therapie:

Probemahlzeit: und chemische Untersuchung: wird ausgehebert: Gesamtacidität 64,

Freie HCl: 54

Röntgenbild: nach Wismutmahlzeit: Sanduhrmagen. (s. Figur.)

Am 12. 2. 13 folgende Operation:

Etwa in Höhe der auf dem Röntgenbilde sichtbaren Einschnürung ziehen perigastrische Verwachsungsstränge vorn quer über den Magen, die diesen einschnüren (wie die Raffschnur einer Gardine). In gleicher Höhe findet

sich an der Hinterwand und kleinen Curvatur ein etwa Fünfmarkstück grosses kraterförmiges Ulcus und darum flächenhafte Verwachsungen des Magens mit dem Pankreas und der Leber. Die vorderen Bindegeweb-Stränge werden entfernt, von einer Resektion wird wegen der allzu festen Verwachsungen von einer Gastroenterostomie, weil das Ulcus zu nahe an der Cardia liegt, Abstand genommen.

Am 5. 3. erneute Röntgendurchleuchtung nach Bariumbrei-Mahlzeit mit anschliessender Aufnahme. Die Aufnahme ergibt dasselbe Bild wie die erste, so dass der Sanduhrmagen nicht durch die perigastrischen Verwachsungen, sondern durch die Narbenkontrakturen des Ulcus, also organisch, bedingt war.

Das subjektive Befinden der Patientin nach der Operation ist ausgezeichnet; sie hat in 3 Wochen 8 Pfund zugenommen.

Am 13. 10. 13 Röntgendurchleuchtung. Deutlicher Sanduhrmagen. Der obere Sack ist mit dem unteren durch eine enge Brücke verbunden. In dem unteren Sack war nach 6 Stunden noch eine verhältnismässig grosse Menge von Wismutbrei enthalten.

Behandlung: Diät: Kalter Tee, Karlsbader Salz, Bism. subnitr.

24. 10. Probefrühstück: Gesamtacidität: 45, Freie HCl: 18 Blut: —

Magenbeschwerden gehen dauernd zurück: wird wegen Tbc. pulmonum noch weiter behandelt.

5. 1. 14 wieder starke Leibschmerzen, nachts Erbrechen. Erneute Röntgenaufnahme: man sieht wiederum einen ausgesprochenen Sanduhrmagen; der obere kleinere Sack ist mit dem unteren grösseren durch eine schmale Brücke verbunden, die im oberen Drittel auf der rechten Seite ein Haudek'sches Divertikel zeigt. Nach $7\frac{1}{2}$ Stunden findet sich noch ein ziemlich erheblicher Rückstand von Wismut im Magenfundus; der Pylorus ist nicht erkennbar.

Patientin ist zur Zeit noch in Behandlung mit der Diagnose: Ulcus ventriculi Tbc. pulmonum und Sanduhrmagen.

Es handelt sich also um ein 24 jähriges Mädchen, das vor 2 Jahren längere Zeit heftige Magenschmerzen 1 Stunde nach dem Essen hatte, Schmerzen, die auch nachts spontan und zwar meistens um 12 Uhr auftraten und 3 Stunden anhielten. Das Röntgenbild ergab einen typischen Sanduhrmagen. Die Operation zeigte auf der Höhe der Einschnürung starke perigastritische Verwachsungen und an der Hinterwand ein etwa 5 Markstückgrosses Ulcus, in dessen Umgebung Pankreas und Leber flächenhaft adhärent war. Die Verwachsungen konnten nur zum Teil gelöst werden. Die Magenbeschwerden verloren sich nicht sofort.

Diese kasuistischen Beiträge ergeben unter Berücksichtigung der bereits bekannten und vorne dargestellten Einzelheiten folgendes: Der Sanduhrmagen kommt nicht selten vor. Die subjektiven Beschwerden, die auf das Vorhandensein eines Sanduhrmagens hindeuten können, fallen zusammen mit dem für ulcus ventriculi bekannten Symptomenkomplex, oft erinnern sie mehr an dyspeptische Beschwerden, oft an akute, zum Collaps führende Magen- und Darmblutungen, oft an die für ulcus duodeni besonders hervorgehobenen Erscheinungen. Es ist selbstverständlich, dass man bei jeder lokalen Einziehung und Einschnürung der Magenwand einige Zeit beobachten muss, ob es sich um vorübergehende peristaltische Wellen oder um konstante Veränderungen handelt. Sehr häufig kombiniert sich das Röntgenbild des Sanduhrmagens mit ausgedehnteren flächenhaften perigastritischen Verwachsungen. Wie auch von anderer Seite, Schmitt u. a., betont wurde, findet man den von Haudegk angegebenen Symptomkomplex, das Haudegk'sche Divertikel, neben dem Sanduhr-

magen. Zwei der angeführten Beobachtungen beweisen, dass man bei vorhandenem Sanduhrmagen mit lokalen Schatten, die an einen malignen Tumor erinneren, sehr vorsichtig sein muss. In der Regel handelt es sich nicht um einen Tumor, sondern um lokale Veränderungen, die durch einen ulcus oder durch perigastritische Veränderungen bedingt sind. Wie schon in den letzten Jahren von vielen Seiten betont worden ist, können Probefrühstück und Probemahlzeit nicht unter allen Umständen ein vollkommenes Bild über die Motilität und chemischen Veränderungen des Magens geben. Auch der von der Strümpell'schen Klinik eingeführte Notbehelf, mit einem Appetitfrühstück den Magen zu untersuchen, erscheint nicht ausreichend. Es ist deshalb die Röntgenuntersuchung des Magens als eine sehr schätzenswerte Bereicherung unseres diagnostischen Apparates anzusehen, wie aus den obigen Fällen hervorgeht, diagnostisch von entscheidender Bedeutung sein kann.

Lebenslauf.

Ich, Ernst Otto Caro, bin geboren am 9. März 1887 zu St. Petersburg; ich bin evangelischer Konfession; ich bin Preusse. Als ich ein Jahr alt war, zogen wir nach Berlin, wo wir seitdem ansässig sind. Ich besuchte die Vorschule des Königlichen Prinz Heinrich-Gymnasiums zu Berlin und später dieses Gymnasium selbst bis zum Einjährigen-Examen. Dann ging ich aufs Königliche Friedrich Wilhelms-Gymnasium in Berlin, wo ich die Reifeprüfung bestand. Ich entschloss mich, wie meine drei älteren Brüder, Medizin zu studieren. Im ersten Semester diente ich mein Halbjahr mit der Waffe beim III. Garde-Regiment z. F. in Berlin. Dann ging ich nach Freiburg i. Brg. und München, später wieder nach Berlin, wo ich im Jahre 1910 mein Physikum und im Jahre 1912 mein ärztliches Staatsexamen bestand. Das darauffolgende „Praktische Jahr" verbrachte ich in der inneren Klinik des Geh. Medizinalrats Prof. Dr. His, in der Universitätsfrauenklinik bei Geh.-Rat Prof. Dr. Bumm und in der chirurgischen Universitätsklinik bei Geh.-Rat Prof. Dr. Bier. Nach Beendigung dieses Jahres diente ich mein zweites Halbjahr als Arzt bei der Kaiserlichen Marine; im Anschluss daran übte ich 6 Wochen und bin zum Marine-Assistenz-Arzt d. R. befördert. Augenblicklich fahre ich als Schiffsarzt, in welcher Eigenschaft ich bisher Canada und New-York kennen lernte.